

## Ryggdeformitet hos vuxna med ryggmärgsbråck

Texten är en förkortad version av *Ryggdeformitet hos barn och vuxna med ryggmärgsbråck* av Paul Gerdhem. För originaltexten se kapitel 16 *Ryggdeformitet, fullängdsversion* i Riktlinjer för uppföljning av vuxna med ryggmärgsbråck.

Skolios har uppskattats förekomma hos 53 % av personer med ryggmärgsbråck. Hos personer med torakalt ryggmärgsbråck har 93 % skolios, jämfört med 73 % hos personer med höga lumbala ryggmärgsbråck och 8 % hos personer med sakrala ryggmärgsbråck<sup>1, 2</sup>. I allmänhet sker en ökning av ryggdeformiteten under tillväxten. Större krökar ökar även efter avslutad tillväxt och är ett bekymmer även hos vuxna<sup>3</sup>.

Nyttillkommen eller ökad skolios eller kyfos kan upptäckas kliniskt genom undersökning av ryggen. För att bekräfta misstanken tas skoliosröntgenbilder i liggande, sittande eller stående beroende på patientens högsta möjliga funktionsnivå. En korsett kan förbättra sittandet även om det hos vuxna inte är möjligt att påverka krökens tillväxt. Studier på personer med ryggmärgsbråck talar för att risken för progress av skolioskröken är stor trots behandling med korsett, och att korsettbehandlingen ofta avslutas pga trycksår<sup>4</sup>.

Någon exakt storlek där skolioskrök eller bäckensnedhet borde behandlas kirurgisk är inte klarlagd. Om en mer än måttlig skolios ( $\geq 30$  grader mätt enligt Cobb) finns och denna verkar öka bör ställningstagande till kirurgisk behandling göras hos ryggkirurg med vana att handlägga personer med ryggmärgsbråck.

Om en krök ökar mycket skall man ta i beaktande att risken för komplikationer ökar med stigande ålder, att kirurgin blir besvärligare vid en större och styvare krök, och att möjligheten till god korrektion av rygg och bäckensnedhet minskar. Om trycksår uppkommit kan plastikkirurgisk åtgärd krävas innan ryggkirurgi kan bli aktuell. I praktiken brukar kirurgi övervägas när skoliosens vinkel mätt enligt Cobb är kring 50 grader eller mer, eller om skoliosen, kyfosen eller bäckensnedheten lett till ett försämrat sittande.

**Preoperativ utredning** bör innefatta skoliosröntgenbilder, magnetkamera och eventuellt datortomografi av hela ryggen för kartläggning av fjättrad ryggmärg och eventuella andra patologier. En preoperativ bedömning görs lämpligen i samråd med habiliteringsläkare. En bedömning av hjärt-lungfunktion, neurologstatus, funktionsnivå, nutritionsstatus och shuntfunktion görs. Funktionsnivå innan operation och bedömning av hjälpmedel postoperativt görs av fysioterapeut och arbetsterapeut. Plastikkirurgisk konsultation görs ofta för att förutse och säkerställa god mjukdelstäckning i samband med ryggoperationen. Neurokirurgisk konsultation görs för att bedöma behovet av lösning av fjättrad ryggmärg.

Ryggkirurgi innebär stor risk för komplikationer. Antalet personer med ryggdeformitet och ryggmärgsbråck är få och det är viktigt att omhändertagandet görs av personal med vana vid tillståndet och med möjlighet att kunna hantera de komplikationer som kan uppstå. Problem i andra leder, tex höftlederna, behöver tas i beaktande vid planering av ryggoperation liksom behov av rehabilitering efter operationen. Den stelhet av ryggen som operationen ger kan medföra funktionsinskränkningar. Till exempel kan ren intermitterent kateterisering i viss mån försvåras då patienten inte kan flektera i ryggen i lika stor utsträckning som innan ryggoperationen.

## Korrigerande ryggkirurgi

Indikation för ryggkirurgi vid ryggmärgsbråck är ryggdeformitet som ger dålig eller försämrad sittställning, lungpåverkan, smärta, trycksår eller försämrad gångförmåga<sup>5</sup>. Lösning av fjättrad ryggmärg kan mildra symtom<sup>1, 6</sup>, men det är oklart om lösning av fjättrad märg hos personer med ryggmärgsbråck kan minska risken för ökning av skoliosen.

En korrigerande ryggoperation ger en minskning av deformiteten<sup>1, 7, 8</sup>, förbättrar sittandet och minskar behovet av att stödja sittandet med armarna<sup>1, 7</sup>. Det finns endast ett fåtal studier på behandling av vuxna med ryggmärgsbråck. I dessa anges att sittande hos personer som stelopererats i ryggen i ungdomen generellt är bättre än hos personer med obehandlad skolios. Å andra sidan finns personer med obehandlad skolios som har ett acceptabelt sittande.

Steloperation är det vanligaste kirurgiska ingreppet för skolios och knappt hälften av de som har ryggmärgsbråck och skolios genomgår förr eller senare en steloperation av ryggen<sup>8, 10</sup>. Kirurgi kan ske med bakre ingrepp (från ryggvidan), med främre ingrepp (från sidan via lunghålan och buken, eller som en kombination av bakre och främre ingrepp vid samma tillfälle). En kombination av bakre och främre ingrepp ger den största uträttningen av skolioskröken och den största utjämningen av bäckensnedheten<sup>1, 9, 11-15</sup>. Implantat sätts alltid in för att stabilisera ryggen. Modernare implantat med fler fästpunkter minskar risken för läkningsproblem.

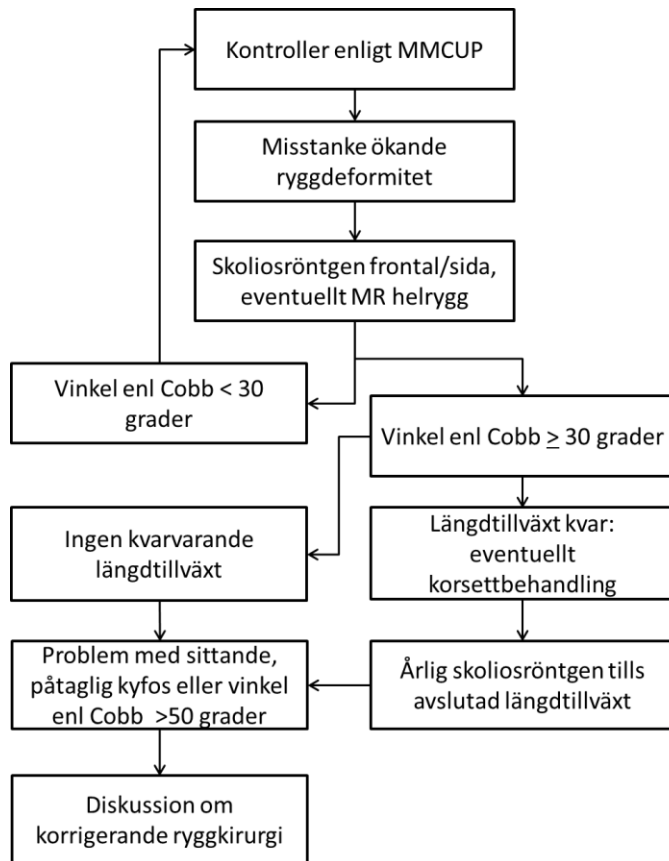
Komplikationsrisken vid operation av personer med ryggmärgsbråck är betydande. Med komplikationer menas infektioner, shuntproblem, anestesirelaterade problem och sena problem med ryggimplantaten (t.ex. utebliven läkning). Cirka 15 % får en tidig sårinfektion som leder till en reoperation<sup>16</sup>. Intellektuell funktionsnedsättning ökar risken för postoperativ infektion<sup>17</sup>. Om man räknar med alla typer av komplikationer drabbas cirka hälften av dem som opereras och nästan två tredjedelar av dessa kan behöva reopereras<sup>1</sup>.

Om lösning av fjättrad märg behöver göras kan det göras före eller i samband med den korrigerande ryggkirurgin. Vid samtidig operation förlängs vårdtiden, men patienten behöver bara opereras en gång och risken för komplikationer ökar inte<sup>18, 19</sup>. Eventuell syringomyeli bör förmodligen behandlas innan operationen av ryggdeformiteten för att minska risken för neurologisk försämring i samband med ryggoperationen<sup>20</sup>.

## Rekommendationer

- Ryggdeformitet hos barn och vuxna med ryggmärgsbråck följs kliniskt, med regelbunden uppföljning hos fysioterapeut.
- Vid ökad funktionsnedsättning som misstänks orsakas av skolios, remittera till skoliosröntgen.
- Vid ökad funktionsnedsättning och ökande skoliosgrad remittera till ryggortoped.
- Beslut om korrigerande ryggkirurgi bör ske i samråd med neurokirurg, urolog, habiliteringsläkare, fysioterapeut och arbetsterapeut med vana att handlägga personer med ryggmärgsbråck.

Ett förslag på flödesschema för uppföljning ses i Figur 1 nästa sida.



## Referenser

1. Mummareddy, N., et al., *Scoliosis in myelomeningocele: epidemiology, management, and functional outcome*. J Neurosurg Pediatr, 2017. **20**(1): p. 99-108.
2. Muller, E.B. and A. Nordwall, *Prevalence of scoliosis in children with myelomeningocele in western Sweden*. Spine (Phila Pa 1976), 1992. **17**(9): p. 1097-102.
3. Werhagen, L., et al., *Medical complication in adults with spina bifida*. Clin Neurol Neurosurg, 2013. **115**(8): p. 1226-9.
4. Olafsson, Y., H. Saraste, and Z. Al-Dabbagh, *Brace treatment in neuromuscular spine deformity*. J Pediatr Orthop, 1999. **19**(3): p. 376-9.
5. Mehta, V.A., et al., *Spinal cord tethering following myelomeningocele repair*. J Neurosurg Pediatr, 2010. **6**(5): p. 498-505.
6. Sarwark, J.F., et al., *Tethered cord syndrome in low motor level children with myelomeningocele*. Pediatr Neurosurg, 1996. **25**(6): p. 295-301.
7. Wai, E.K., et al., *The relationship between function, self-perception, and spinal deformity: Implications for treatment of scoliosis in children with spina bifida*. J Pediatr Orthop, 2005. **25**(1): p. 64-9.
8. Roach, J.W., B.F. Short, and H.M. Saltzman, *Adult consequences of spina bifida: a cohort study*. Clin Orthop Relat Res, 2011. **469**(5): p. 1246-52.
9. Mazur, J., et al., *Efficacy of surgical management for scoliosis in myelomeningocele: correction of deformity and alteration of functional status*. J Pediatr Orthop, 1986. **6**(5): p. 568-75.
10. Bowman, R.M., et al., *Spina bifida outcome: a 25-year prospective*. Pediatr Neurosurg, 2001. **34**(3): p. 114-20.
11. Parsch, D., et al., *Surgical management of paralytic scoliosis in myelomeningocele*. J Pediatr Orthop B, 2001. **10**(1): p. 10-7.
12. Geiger, F., D. Parsch, and C. Carstens, *Complications of scoliosis surgery in children with myelomeningocele*. Eur Spine J, 1999. **8**(1): p. 22-6.
13. Stella, G., et al., *Surgical treatment of scoliosis associated with myelomeningocele*. Eur J Pediatr Surg, 1998. **8 Suppl 1**: p. 22-5.
14. Banit, D.M., et al., *Posterior spinal fusion in paralytic scoliosis and myelomeningocele*. J Pediatr Orthop, 2001. **21**(1): p. 117-25.
15. Ward, W.T., D.R. Wenger, and J.W. Roach, *Surgical correction of myelomeningocele scoliosis: a critical appraisal of various spinal instrumentation systems*. J Pediatr Orthop, 1989. **9**(3): p. 262-8.
16. von Heideken, J., M.D. Iversen, and P. Gerdhem, *Rapidly increasing incidence in scoliosis surgery over 14 years in a nationwide sample*. Eur Spine J, 2017.
17. Sponseller, P.D., et al., *Deep wound infections after neuromuscular scoliosis surgery: a multicenter study of risk factors and treatment outcomes*. Spine (Phila Pa 1976), 2000. **25**(19): p. 2461-6.
18. Murans, G., B. Gustavsson, and H. Saraste, *One-stage major spine deformity correction surgery: comparison between groups with and without additional neurosurgical intervention, with more than 24 months of follow-up. Clinical article*. J Neurosurg Spine, 2010. **13**(6): p. 666-71.
19. Mehta, V.A., et al., *Safety and efficacy of concurrent pediatric spinal cord untethering and deformity correction*. J Spinal Disord Tech, 2011. **24**(6): p. 401-5.
20. Ozerdemoglu, R.A., E.E. Transfeldt, and F. Denis, *Value of treating primary causes of syrinx in scoliosis associated with syringomyelia*. Spine (Phila Pa 1976), 2003. **28**(8): p. 806-14.